Arlette

Síndrome de Apert

Trabalho realizado por : **Maria Camacho**
Michelle Mendonça
Sara Neves

Introdução

A síndrome de Apert foi nomeada pelo físico francês que primeiro a descreveu, E.Apert em 1906, e classifica-se como uma anomalia craniofacial, também denominada Acrocefalossindactilia Tipo I.

A Síndrome de Apert é um defeito genético e faz parte das 6000 síndromes genéticas conhecidas. Pode ser herdada de um dos pais (que tenham Apert) ou como resultado de uma nova mutação a nível dos genes do indivíduo. Ocorre aproximadamente 1 entre 160.000 a 200.000 nascimentos. A sua causa encontra-se numa mutação durante o período de gestação, nos factores de crescimento dos fibroblastos (FGFR2) que se dá durante o processo de formação dos gâmetas. Desconhecem-se as causas que levam a esta mutação, contudo é possível realizar um diagnóstico pré-natal.(1)

Fig 1: Grupo de adultos com Síndrome de Apert

Genética

A Síndrome de Apert é resultado de uma mutação genética. A alteração dá-se num gene do cromossoma número 10 chamado "Fibroblast Growth Factor Receptor 2" (FGFR2). Todos temos duas cópias desse gene (uma proveniente da mãe, outra do pai) que é composto por uma cadeia de cerca de 2000 nucleótidos. Quando a Síndrome ocorre, apenas 1 nucleótiodo numa das 2 cópias desse gene é trocado por outro. A outra cópia mantém-se normal.Esta pequena alteração no FGFR2 é suficiente para provocar esta doença.

As pessoas afectadas por esta doença têm 50% de probabilidade de a passar a um filho, isto porque cada um de nós recebe metade do património genético de cada progenitor. Contudo, o gene responsável pela doença é de carácter autossómico dominante, o que significa que uma criança não afectada, mas proveniente de um progenitor doente, tem as mesmas hipóteses de ter um filho com Apert do que qualquer outra pessoas sem antecedentes familiares; também se se tiver um filho com Apert e não se é portador da doença, a probabilidade de ter outro filho com Apert é igual à de qualquer outra pessoa. (2)

Características Principais:

A Síndrome de Apert é caracterizada por uma malformação específica do crânio, terço médio da face, mãos e pés, além de diversas alterações genéticas.

Numa criança saudável o crânio é feito de diversas placas, as quais ficam parcialmente soltas, ligada umas às outras desenvolvendo-se juntas, gradualmente, para formar o crânio adulto. No crânio da criança com Síndrome de Apert, ao contrário, dá-se uma fusão prematura dessas placas, restringindo o crescimento do cérebro e causando um aumento de pressão no cérebro. Este processo é conhecido por craniocinostose.

Durante o crescimento do crânio os terços superior e inferior da cara desenvolvem-se normalmente mas o terço médio (parte da cara que vai desde os olhos até ao maxilar superior) desenvolve-se mais lentamente, resultando numa retracção dessa zona cada mais evidente com o passar do tempo. Consequentemente existe uma malformação a nível dos maxilares e dentição.

A fusão dos dedos das mãos e dos pés, simultâneamente com os problemas craniofaciais, são o que realmente caracterizam a síndrome de Apert e a distingue das outras síndromes similares. Esta condição de fusão é denominada por sindactília. Envolve a fusão de tecidos moles do dedo indicador, do dedo médio e do anelar, e frequentemente dá-se a fusão dos seus ossos. O polegar pode estar fundido dentro da mão ou pode estar livre.

Cirurgias

O ideal é que o tratamento se inicie logo após o nascimento, através de um diagnóstico correcto, identificando as necessidades individuais da criança. Uma aproximação multidisciplinar é adequada envolvendo geneticista, cirurgia buco-maxilo-facial, neurologia, fonoaudiologia, ortodentia, psicólogo, fisioterapia. A equipa é usada pelos médicos para determinar o melhor plano de corrrecção das deficiências da criança.

Relativamente à craniocinostose, uma cirurgia realizada antes de um ano de vida, atenua a pressão no cérebro, permitindo às placas estarem destacadas umas das outras. Durante esta cirurgia podem ser feitas algumas remodelações cranianas para dar à criança uma aparência menos característica desta doença. Para a sindactília a cirurgia é usada para separar os dedos e obter o mais alto grau de funcionalidade possível, e pode ou não resultar em 5 dedos em cada mão. Isto varia de acordo com o grau da malformação(é importante a rapidez da cirurgia para não atrapalhar o crescimento de cada dedo individualmente e para não correr o risco de as articulações interfalagianas se calcificarem). Os dedos dos pés são afectados de igual modo, mas a cirurgia só é recomendada em casos em que a capaciadade de andar seja prejudicada.(2)

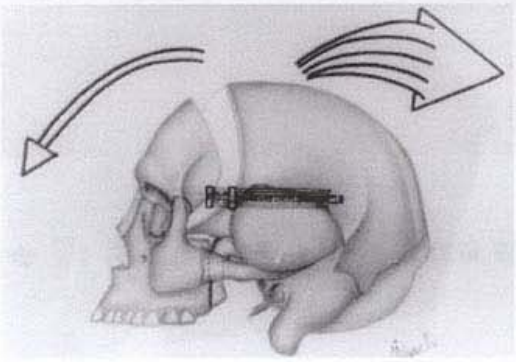

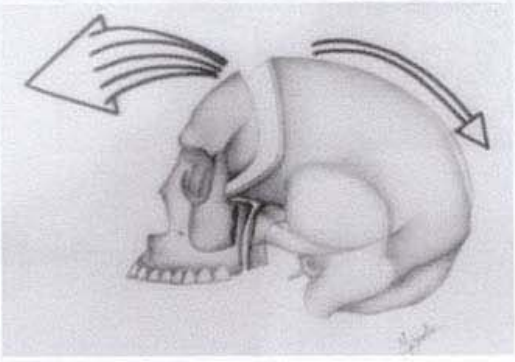

Fig 2 e 3 : técnicas de correção do crânio

Existem três tipos de configurações de mãos associadas com a síndrome de Apert:

***Classe I: envolve a fusão dos dedos 2,3,4 estando os 1 e 5 separados;**
***Classe II: envolve a fusão dos dedos 2,3,4 e 5 com o dedo 1 separado;**
***Classe III: envolve uma fusão completa de todos os dedos.(3)**

Fig 4 e 5: Resultado de operações com o fim da separação dos dedos

Fig 6 e 7: Malformações na dentição

Outras características relacionadas com a síndrome:

- Olhos salientes
- Desenvolvimento intelectual retardado em vários graus
- Pequena estatura
- Surdez
- Estenose pilórica
- Deficiências várias no coração
- Acne severa
- Incidência aumentada de problemas nos olhos
- Apneias no sono
- Rins policísticos
- Útero bicornado
- Afresia pulmonar
- Fenda palatal
- Fístula traqueoesofageal
- Hidrocefalia

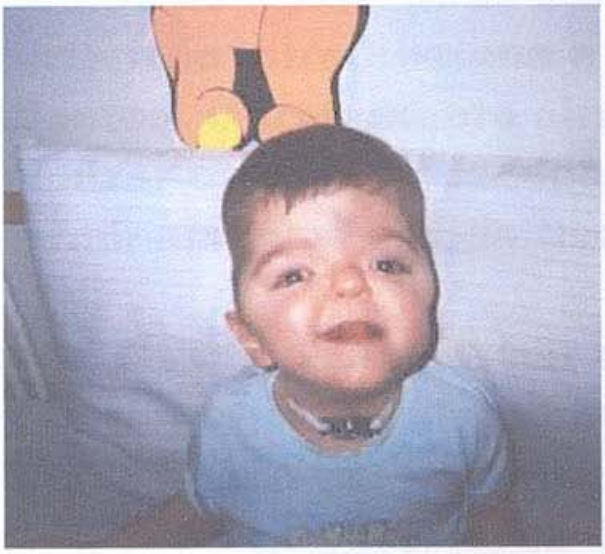

Fig 8 e 9: Exemplo de crianças afectadas pela Síndrome de Apert

Correlação entre as alterações cranianas e encefálicas e avaliação neuropsicológica

Esta investigação foi desenvolvida no Hospital de Reabilitação de Anomalias Craniofaciais, Universidade de São Paulo e esclarece algumas dúvidas relativamente às consequências do Síndrome de Apert.

O retardo no desenvolvimento mental, considerado comum no síndrome de Apert, pode ser atribuído às deficiências mentais, à hipertensão intracraniana e às condições sócio-económicas dos pacientes. O tratamento cirúrgico precoce tem por finalidade minimizar os efeitos da hipertensão intracraniana que determinam décifit cognitivo adquirido.

OBJECTIVOS: Sistematizar as alterações encefálicas observadas nos pacientes com Síndrome de Apert, correlacionando-as aos achados de exame neurológico e neuropsicológico. Tal correlação objectiva tenta definir qual o melhor momento para tratamento cirúrgico e qual a táctica cirúrgica a ser instituída. Assim como, avaliar a qualidade de vida destes pacientes com base na avaliação cognitiva e nas restrições pessoais que a patologia lhes determina.

METODOLOGIA: para tal reuniram-se 34 casos de pacientes com diagnósticos de Síndrome de Apert, 13 pacientes do sexo masculino e 21 do sexo feminino, com idades variando de 11 meses a 29 anos. A avaliação dos pacientes é realizada por uma equipa multidisciplinar (que compreende especialistas nas áreas da pediatria, neurologia, neurocirurgia, otorrinolaringologia, cirurgia plástica, cirurgia plástica, genética, cirurgia craniofacial, fonoaudiologia, psicologia, neuropsicologia, odontologia e radiologia). O estudo por imagem inclui tomografia helicoidal com reconstrução tridimensional do crânio e ressonância magnética nas diversas sequências e nos diferentes planos.

RESULTADOS: a análise neuropsicológica determinou que o quociente de inteligência (QI) ou de desenvolvimento (QD) em 21 casos, varia de 45 a 108 sendo que 7 pacientes apresentaram QI/QD igual ou inferior a 70. A análise audiológica a13 pacientes evidenciou audição normal em 3 pacientes, predominando a perda auditiva bilateral moderada.
A avaliação fonoaudiolágica foi normal em 2 entre 9 pacientes, nos quais predominou distúrbio de aprendizagem, de leitura e escrita. O Questionário de Recursos e Stress , usado para avaliar a qualidade de vida dos pacientes e familiares, realizado em 12 famílias, determinou o predomínio do item "pessimismo". A análise sócio-económica evidenciou que em 44 famílias, 23 são de classe baixa e 11 de classe média.

CONCLUSÕES: a análise final de todos os dados compilados e estudados do ponto de vista estatístico permitirá concluir de forma positiva ou negativa quais os factores que contribuem significativamente para o desenvolvimento cognitivo e para a qualidade de vida das crianças com Síndrome de Apert. (4)

QUOCIENTE DE INTELIGÊNCIA (QI) / QUOCIENTE DE DESENVOLVIMENTO (QD)

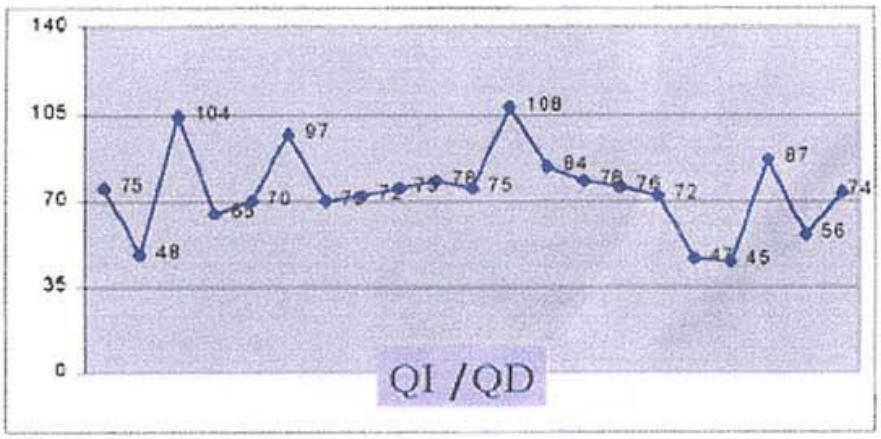

CLASSIFICAÇÃO SÓCIO – ECONÔMICA DAS FAMÍLIAS

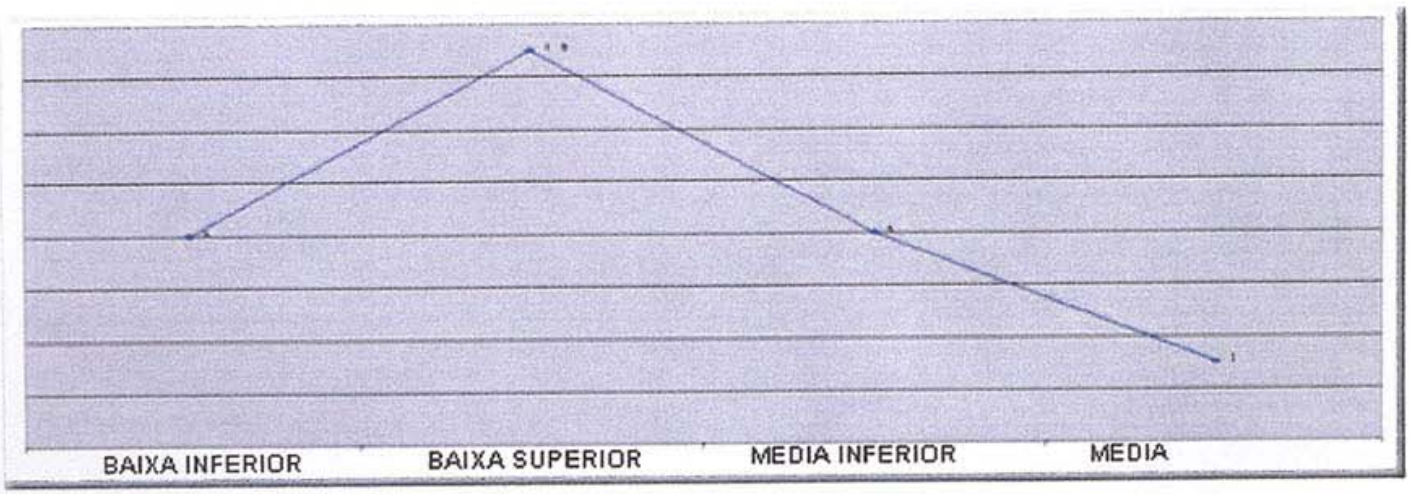

ANEXOS:

História da Letícia

Relato das cirurgias e desenvolvimento.

O Nascimento da Princesa
O Início dos Tratamentos
Conhecendo o Centrinho - Bauru
A Cirurgia nas mãos, uma nova etapa
Letícia é aprovada no Shriners Hospital - Boston
A primeira cirurgia nas mãos
Depoimento dos pais

Foi em outubro de 1995 que soube da gravidez de Letícia. Estava quase completando 3 meses de gravidez e não havia prestado atenção no atraso menstrual. Na época, trabalhava e viaja muito à serviço. Todas as vezes que engravidava, esta era a terceira, sentia muitas dores no estômago e sempre dizia: "Minha gastrite está terrível!"

Voltava de uma viajem à serviço e estava começando uma gripe muito forte. Fui ao médico e disse achar estar com gastrite. Ele me receitou remédios para a gripe e a "gastrite". Pela bula, não eram remédios bons para período gestacional. Desconfiei da gastrite e resolvi fazer um teste de gravidez. Não deu outra. Tinha mais alguém chegando para alegrar a casa.

Fiz um acompanhamento pré-natal sem intercorrências, ultrassonografia normal, exames clínicos normais e batimentos cardíacos do bebê normais. Tudo ok! Em janeiro do ano seguinte, mudei de cidade e continuei o pré-natal. Com oito meses, fiz outra ultrassonografia e soube que viria uma menina. Era "a princesinha", como dizia meu filho mais velho Luís Pedro. Meus pais vieram ficar com meus outros dois filhos para que eu pudesse ir para o hospital ter a Letícia. Já havíamos escolhido o nome, que significa "alegria".

O Nascimento da Princesa

Letícia nasceu no dia 07/05/1996, em São José dos Campos, SP, de parto Cesário, pesando 3.350 kg, medindo 51 cm e sem complicações ao nascer. Fui sedada para não ver logo o bebê. O pediatra que a recebeu sabia que era uma criança portadora de alguma síndrome que ele ainda não sabia qual era. Ao fim do dia, ele levou Letícia ao meu quarto e, junto com minha mãe e meu marido, que já sabiam que Letícia era especial, a entregou para a primeira mamada e me disse: "Sua filha tem algum problema, que não sei ainda qual é. Ela está bem, mas apresenta algumas deformidades". Em seguida, ele retirou a luva que cobria a mãozinha da minha filha. A recebi normalmente. Abracei-a e a beijei muito. Ela não conseguia mamar direito e a levaram para o berçário. Fiquei só com minha mãe. Então, chorei muito. Estava confusa e ao mesmo tempo chorava, pois sabia o quanto minha filha ainda viria a sofrer. Havia me formado em Terapia Ocupacional e, apesar de estar afastada do exercício da profissão, já havia tido pacientes portadores da síndrome de Down. Sabia que ela seria muito discriminada, mas que, o quanto antes, precisava ser tratada.

No dia seguinte, o médico já veio com a possibilidade de ser síndrome de **Apert**. Ela apresentava fenda palatal (úvula bífida - a campainha dividida), sindactilia de mãos e pés e polidactilia de pés (dedos das mãos e dos pés unidos e a presença de mais um dedo nos pés), craniosinostose (suturas do crânio calcificadas) e assimetria da face. Foi observado uma certa dificuldade na amamentação. Ela apresentava refluxo (tudo que ingeria, vomitava) e, nos dois primeiros, dias a tentativa de amamentação foi inútil. No terceiro dia, a pedido do pediatra que a atendia, ela começou com alimentação parenteral (um soro reforçado) e foram solicitadas radiografias do abdômen. Letícia apresentava um reverso no estômago e duodeno (eles estavam torcidos), havendo a necessidade de um procedimento cirúrgico. Foi solicitada uma avaliação de um cirurgião pediátrico vindo de Jacareí, uma cidade vizinha, logo após o resultado do exame pela manhã. O cirurgião chegou a cidade no final da tarde, examinou a Letícia e notou que o exame clínico não estava de acordo com os exames radiográficos. Letícia foi transferida para uma UTI Neonatal em Jacareí, no Hospital do Frei. Ela estava muito fraca, ficou em observação naquela noite e, no outro dia, a pedido do cirurgião e com a presença dele, foi feito uma nova radiografia com o mesmo técnico e na mesma clínica. A segunda

radiografia estava normal. Todos ficaram perplexos com o resultado, pois como poderia a criança apresentar reverso de estômago e duodeno, sem ligamentos para parede do abdômen e, de repente, no outro dia estar normal? Este foi o primeiro grande milagre da vida da nossa filha que poderia ter sido interrompida naquele momento, devido a debilidade que ela apresentava se houvesse sido submetida a uma cirurgia. Ela ficou no Hospital do Frei por sete dias. Eu e meu marido íamos três vezes ao dia ao hospital, conversávamos com ela e eu retirava leite materno e dava para Letícia com uma colher. Letícia foi se recuperando e começou se alimentar, não com leite materno, mas com a mamadeira pois era mais fácil para sugar. Apesar do meu segundo filho, Frederico, ajudar, (ele estava com quatro anos e havia mamado até três anos e cinco meses. Ele voltou a sugar para estimular produção de leite para a irmã) o meu leite foi escasseando e acabou secando. No décimo primeiro dia de vida, Letícia veio para casa. Foi uma grande emoção e a recebemos com muita alegria.

O Início dos Tratamentos

Começamos, junto com o pediatra, a solicitar avaliações em diversas especialidades, até que chegamos ao neurologista. Ela foi encaminhada a um especialista no pronto-socorro da cidade de São José dos Campos. Este médico, através de exames radiográficos de crânio e tomografia computadorizada, detectou a craniosinostose. Nos foi passado a necessidade de uma craniotomia de urgência, pois poderia ocorrer alguma lesão neurológica se não houvesse um tratamento precoce. Letícia foi submetida a sua primeira cirurgia com um mês e dez dias. Para mim, foi uma experiência inédita já que havia pedido ao médico que me deixasse assistir a cirurgia da minha filha. Ela era tão pequenininha e estava tão fraquinha que queria estar perto para que ela me sentisse presente. Assim foi; levei Letícia até a porta do centro cirúrgico em meus braços, fiquei conversando com ela até ela entrar para o preparo da cirurgia. Dizia para ela o que iria acontecer com relação a cirurgia, mas que a mamãe estaria o tempo todo do lado dela para o que ela precisasse. Ela entrou, logo após eu entrei e o cirurgião ficou conversando comigo enquanto a anestesiavam. Entrei na sala de cirurgia e Letícia já estava preparada. A enfermeira de sala colocou uma cadeira perto da porta de saída da sala e os anestesistas, que eram três, me perguntaram se eu me sentia bem. Claro que não pois, onde estava, não poderia ver nada. O médico me chamou para uma posição no fim da sala, atrás dele, mas, ainda assim, não conseguia ver nada. O médico disse para a enfermeira de sala: "- Pegue um capote para esta mãe! Ela não vai desistir."

Fiquei junto ao cirurgião, enquanto ele a operava e me explicava o que estava acontecendo com Letícia. Nós conversávamos com ela, dizendo estar tudo bem e que já iria terminar. Quando terminou a cirurgia, os anestesistas desentubaram a minha filha, eu a peguei no colo e a levei até a UTI. No dia seguinte, ela estava muito bem e foi para casa. A cirurgia foi um sucesso. Letícia provou mais uma vez ser vitoriosa. A recuperação foi excelente e já se notava visivelmente uma melhora sensível na assimetria da face.

Conhecendo o Centrinho - Bauru

A próxima etapa foi a visita ao **Centrinho** (Hospital de Reabilitação de Anomalias Craniofaciais, da USP), em Bauru, pois, no segundo dia após o nascimento da Letícia, recebemos uma visita de uma representante da AAFLAP (Associação de Fissurados Labiopalatais), ligada a esta instituição, que nos encaminhou para lá. Tanto na visita da representante da AAFLAP, como no Centrinho, nos foi explicado sobre a abertura do palato e os cuidados que deveríamos ter, principalmente com engasgos. Letícia ganhou chupeta e bico de mamadeira próprios para fissurados labiopalatais. Com três meses, ela teve a sua primeira visita ao Centrinho. Passou por uma equipe multidisciplinar que era composta de pediatra, neurologista, otorrino, cirurgião plástico, geneticista, nutricionista, psicólogo, fisioterapeuta, fonoaudiólogo e assistente social. Acho que não esqueci de nenhum. Ela começou a fazer um acompanhamento periódico, até a sua segunda cirurgia para fechamento do palato com um ano e oito meses. Mais uma vez, com muito sucesso e rápida recuperação.

Também, aos três meses, Letícia visitou, pela primeira vez, a Santa Casa de Misericórdia, no Rio de Janeiro, no setor de cirurgia plástica para avaliação da sindactilia. Freqüentava periodicamente o hospital para consultas, até que, em abril de 1999, ela fez sua terceira cirurgia que foi uma correção nos pés.

Letícia continuou visitando periodicamente o Centrinho. Nos foi apresentado a equipe de cirurgia craniofacial chefiada pelo Dr. Zanini e o nosso primeiro contato foi com o Dr. Aristides. Ele nos disse que nossa filha precisaria de mais uma craniotomia e juntamente faria um avanço naso-orbitário. Em setembro de 1999, parti com Letícia para a cirurgia em Bauru. Ao chegar na cidade, ela se resfriou. A cirurgia não pode ser realizada naquela data. Retornamos novamente para a cirurgia em fevereiro de 2000, desta vez com sucesso. Fomos para Bauru sabendo que nossa filha passaria por uma cirurgia de muito risco. Mais uma vez Letícia provou ter coragem e determinação. Ficou apenas 2 dias na UTI e mais 3 no quarto. Em cinco dias estava praticamente sendo "expulsa" do hospital. Não queria ficar na cama e sim na área de lazer do hospital (cantando no

videokê) ou, como ela dizia, "visitando os doentinhos". Sabia o nome de quase todos e "passava visita legal mesmo". Tinha que ser "expulsa", pois estava fazendo a vez dos profissionais. Quando não era isto, queria invadir o refeitório, de madrugada, com fome, querendo comer "feijão e arroz".

Difícil para ela foi raspar as longas madeixas, ficar longe de casa, dos irmãos, dos brinquedos, ... Difícil para mim foi levar minha filha para uma cirurgia sem a certeza de voltar com ela. Quando terminou a cirurgia, um dos médicos da equipe me disse: "Correu tudo bem, agora só depende Dele!" e eu, muito inocente respondi: "Dele não, dela." O médico apontou o dedo para alto e disse: "Dele mesmo!" Sabia que ela ainda corria risco, mas com a certeza de que logo ela estaria bem. E foi logo mesmo! Deus nos deu este presente, não seria justo tirá-lo agora, ainda tenho muito a aprender com ela. Ela já passou por duas revisões com a equipe. Está tudo muito bem.

Quando Letícia estava com 2 anos, descobrimos, através de exames, uma alteração nos ombros, o que a limitaria a uma abertura de braço grau 3 e sem elevação. Foram feitas algumas sessões de hidroterapia, mas Letícia apresentou otites de repetição. Logo depois começou com RPG, mais acompanhamento fonoaudiológico e acompanhamento psicológico.

Após a revisão da última cirurgia, no Centrinho (as revisões são anuais), solicitei também avaliação com o otorrino, pois as otites de repetição voltaram e ela começou roncar alto e, às vezes, parecendo sufocar. Aguardamos também uma cirurgia para retirada das amídalas, que estão grandes, e a colocação de um carretel no ouvido para reduzir o número de otites. Letícia, no momento, faz apenas o acompanhamento fonoaudiológico. Está na escola e com bom desenvolvimento. Passou para o terceiro ano da pré-escola (2002), tem um bom relacionamento com os coleguinhas e é bem participativa

A cirurgia nas mãos, uma nova etapa. (**fotos**)

Em agosto de 2000, quando Letícia voltou da escola, ela me falou:

- Mãe, pegue a sua tesoura, corta o meu dedo e compre um **anel vermelho** bem bonito para mim!

Percebi que estava na hora de resolver o problema da sindactilia. Quando Letícia tinha 3 meses de idade, procuramos um especialista em mãos o qual me disse que, após 5 anos de idade, seria certo começar o tratamento da sindactilia. Apesar de discordar, Letícia precisava de outros tratamentos cirúrgicos mais importantes.

Após o pedido dela para usar o anel, fui a Bauru para a revisão da craniotomia. Estando lá, Letícia foi consultada por um especialista, em mãos, que disse ser possível liberar apenas o dedo mínimo em uma das mãos e, na outra, o dedo mínimo e o indicador.

Ao chegar em casa, eu e meu marido escrevemos para um casal que vimos no *site* **www.apert.org**. Eram os pais de uma criança com a mesma síndrome e grau de comprometimento das mãos, exatamente igual ao da Letícia. A criança estava com 1 ano e 3 meses e tinha feito a primeira cirurgia com 11 meses. Havia liberado, de ambas as mãos, os dedos mínimo e indicador e, após 4 meses da primeira cirurgia, fez a segunda para liberar os dedos médio e anular. Os pais nos mandaram fotos de seu filho, o nome e e-mail do médico que havia feito a cirurgia. Dr. Joseph Upton, que atende no **Children's Hospital**, em Boston, EUA. Dito pelos pais da criança, o Dr. Upton não era apenas um cirurgião plástico, e sim, um artista plástico dentro da cirurgia.

Logo em seguida, escrevemos para o Dr. Upton. Mandamos fotos da Letícia, das suas mãos e ele respondeu dizendo ser muito fácil realizar o trabalho de separação. A cirurgia aconteceria em três etapas e que Letícia ficaria com 5 dedos. Respondemos que gostaríamos de fazer a cirurgia em nossa filha, mas que não tínhamos recursos financeiros para uma cirurgia nos EUA e que sabíamos, por intermédio de uma amiga que havia morado lá, da existência de hospitais filantrópicos que realizam cirurgias sem custo.

Ele nos informou que realmente havia um hospital com estas características em Boston e que tinha um amigo lá. Nos passou o nome e disse que deveríamos fazer uma aplicação para este hospital, que atende crianças do mundo todo. Em novembro de 2000, já estávamos com a aplicação para ser enviada. Preenchemos e mandamos toda a documentação para análise no hospital. Ficamos aguardando e mantendo o contato com o

Dr Upton e sua esposa, Sra. Linda. Enviávamos radiografias digitalizadas e as respostas eram sempre animadoras. Nossa filha poderia ter 5 dedos em cada mão para usar "muitos anéis".

Enquanto esperávamos a resposta da aplicação, não descartamos a possibilidade de fazer a cirurgia com o Dr. Upton. Pedimos a assistente social, do hospital que ele operava, que nos enviasse os valores da cirurgia. Porém, para nos enviar estes valores, eles precisavam saber se o nosso seguro de saúde pagaria pelos custos da cirurgia. Somente após receber uma confirmação de pagamento do seguro, eles enviariam os valores. O único seguro que temos é o da Aeronáutica (SARAM) e, para tentar um tratamento no exterior, Letícia teria que passar por uma junta de saúde para provar que ela realmente precisava do tratamento e que, dentro da Aeronáutica, não havia ninguém capaz de fazê-lo.

Assim fizemos. Fomos ao Rio de Janeiro e, no Hospital da Aeronáutica, a junta de cirurgia plástica se reuniu. Não posso afirmar, mas muitos, que ali estavam, nunca haviam visto uma criança com a síndrome de Apert. A curiosidade era grande e colocamos o nosso ponto de vista, sobretudo da necessidade de se fazer o tratamento fora do país. Apesar de não ser médica, tenho algum conhecimento, pois fiz uma faculdade na área biomédica e tenho estudado diariamente o caso de minha filha. Não havia, naquele hospital, ninguém com experiência nesta síndrome. As crianças portadoras de síndromes, em geral, são uma "caixinha de surpresas". É normal o médico assumir que não tem condições de fazer uma cirurgia, inclusive a mais simples e corriqueira, pois quando uma criança com estas características entra em um centro cirúrgico, as conseqüências podem ser imprevisíveis, independente do tratamento que está sendo realizado. Como mencionei no link "Síndrome de Apert", existem, aproximadamente, 6.000 síndromes cadastradas. Como conhecer uma a uma?

Saímos do hospital indicados para uma consulta em um especialista em mãos na clínica S.O.S. Mãos, em Botafogo, Rio de Janeiro, já que, na Aeronáutica, não havia nenhum especialista adequado para este tratamento em nenhuma das suas unidades de saúde no Brasil. Fomos, então, para a consulta com o Dr. João Recalde. Apresentamos o caso da Letícia e, muito atencioso, falou que faria o tratamento, mas que não tinha experiência em mãos de crianças com esta síndrome. Nos explicou como seria o tratamento para a sindactilia, as seqüências da cirurgia e que ela deveria ser feita em um hospital que tivesse uma excelente UTI Neonatal. Ficamos satisfeitos com a indicação, pois achamos um médico experiente em mãos, mas que não fazia parte do nosso convênio. Tínhamos que apresentar para o SARAM um relatório deste médico com valores da cirurgia para que o caso fosse estudado. Neste caso, a partir do momento em que existe um médico no Brasil em condições de realizar a cirurgia, não é autorizado o tratamento no exterior, pago pela Aeronáutica, conforme legislação própria.

Letícia é Aprovada no Shriners Hospital - Boston

Voltamos para a nossa cidade e, naquela noite, insisti com meu marido que telefonasse para o hospital nos Estados Unidos. Ele telefonou e, para nossa surpresa, Letícia havia sido recentemente aprovada no programa do hospital. Em março de 2001, soubemos da aprovação no **Shriners Hospital for Childrens - Boston**, que é uma rede de 22 hospitais entre Canadá, EUA e México, sem fins lucrativos e que atende pacientes, sem nenhum custo, até 18 anos.

A felicidade foi enorme e, graças à Deus, e somente ele, conseguimos um especialista em mãos na Síndrome de Apert. Porém, o importante é que a cirurgia seria realizada sem nenhum custo.

Letícia foi aprovada entre crianças de todo mundo. Recebemos uma comunicação formal do hospital que dizia que, assim que agendassem a data, nos avisariam. A ansiedade foi grande, mas, em outubro de 2001, meu marido precisou ir à Boston a serviço. Fui acompanhando para uma visita formal e entrevista com a Assistente Social do hospital. Nos apresentaram o hospital inteiro (foto ao lado), todo o seu trabalho e saímos do *Shriners Hospital* maravilhados, e com a certeza de que seria um sucesso o tratamento da Letícia.

No mesmo momento, já entramos em contato com o Dr. Upton que nos informou que começaria a operar em janeiro de 2002.

Foi em janeiro que recebemos uma correspondência do hospital informando a data da cirurgia: 22/03/2002.

Letícia ficou muito feliz e dizia à todos que ia viajar para os Estados Unidos para "ter dedos".

A Primeira Cirurgia nas Mãos

Começamos os preparativos para a viagem e, apesar de alguns contratempos, recebemos ajuda de muitos amigos para a realização da nossa viagem e estada nos EUA. Embarcamos para Boston, chegando na cidade no dia 18/03. Estava nevando para alegria das crianças. Viajamos todos, a família toda. Seria muito importante para Letícia a presença de todos neste delicado e importante processo cirúrgico. No dia 20/03, fomos ao hospital para a primeira consulta com o Dr. Upton. Assim que chegamos ao hospital, nos apresentamos e preenchemos as fichas necessárias para a pré-internação. Chegou o momento esperado. o Dr. Upton era real, super simpático e muito atencioso. Tivemos a oportunidade de perguntar várias coisas a respeito das características da síndrome. Havíamos levado várias radiografias das mãos, de pés, ombros e cotovelos. O médico nos deu todas as explicações e brincou com a Letícia perguntando a cor do gesso que ela preferia para usar após a cirurgia. Falamos para ele da dificuldade de tratamento para os pés e ele nos perguntou se gostaríamos que ele retirasse uma unha do pé, que estava incomodando a Letícia. Prontamente aceitamos. Ele também nos falou sobre o problema dos ombros da Letícia que, para isto, não há tratamento cirúrgico e que, através de exercícios físicos, tais como dança e natação, ela poderá manter a abertura de braço que tem, hoje, grau 3. Após a consulta, Kim, uma enfermeira do hospital, nos mostrou o andar onde Letícia ficaria internada, seu quarto, área de recreação, lavanderia, lanchonete, sala de lazer para os pais e também o andar do centro cirúrgico, sala pré-operatória e sala pós-operatória. Tudo nos foi mostrado, inclusive a rotina que deveríamos seguir no dia seguinte.

No dia 21/03, nos internamos, eu e Letícia. Assim que chegamos, Marnie nos recebeu e se apresentou como a enfermeira da Letícia para aquele turno. Nos mostrou o quarto, trouxe roupas, toalhas, xampu, pasta, escova de dentes e deu-me as orientações necessárias para o preparo da cirurgia. Letícia tomou banho, brincamos de casinha e vimos desenhos na TV. Ela estava bem tranqüila para a cirurgia e feliz por que iria ter dedos.

Marnie, sempre muito atenciosa, ficou até às 23:00 horas e foi substituída por outro enfermeiro. Na manhã seguinte, Letícia tomou um sedativo, que a deixou um pouco sonolenta e, em seguida, fomos as duas para a sala pré-operatória. Nesta sala havia TV, vídeo e livros infantis. Estando ali, enquanto ela se distraia, o anestesista se apresentou e explicou o tipo de anestesia que seria aplicada na Letícia. Logo em seguida, o Dr. Upton chegou, nos cumprimentou e seguiu para o centro cirúrgico. A enfermeira do centro cirúrgico me trouxe uma roupa apropriada para vestir na sala de cirurgia, coloquei-a e seguimos as duas com Letícia para a cirurgia. Fiquei com minha filha até que ela estivesse completamente sedada. De acordo com a conduta do hospital, a mãe é a última pessoa que a criança vê antes da sedação e a primeira antes da reanimação. Isso passa muita segurança e é como se eu não estivesse longe dela.

Desci para o quarto da Letícia e, logo após, chegaram Celso, Luís Pedro e Frederico. Foram nove horas de cirurgia, porém passaram de forma tranqüila. A nossa confiança em Deus é grande e a atenção que o hospital nos deu é impressionante.

A enfermeira do dia para Letícia era novamente Marnie e, a todo o momento, ela nos avisava da seqüência da cirurgia. As crianças ficaram o tempo todo na área de recreação do hospital, fizeram amigos, conheceram muitas outras crianças de diversas partes do mundo com infinitos problemas de saúde, principalmente queimados. No final do dia, me chamaram para subir à sala pós-operatória e, neste momento, estava comigo uma tradutora, para me ajudar no momento em que os médicos reanimariam Letícia. Eles disseram que a cirurgia tinha sido perfeita (**vejam as fotos**) e que Letícia estava com muita secreção decorrente da anestesia. Ela recebeu dois belos gessos. Em um braço era rosa de corações azuis e, no outro, era azul de corações rosas. Ambos com uma borboleta de plástico na altura de cada mão. Ficamos ali uns 15 minutos e depois descemos para o quarto.

No quarto, muito bem equipado, Letícia recebeu acompanhamento direto de sua enfermeira, Marnie. Naquela noite, a todo momento, Letícia foi assistida e ficou muito boazinha; nem chorava. Na manhã seguinte, dia 23/03, pediu para ir ao banheiro e já estava mais consciente. Logo estavam no hospital, o papai e os irmãos, que foram de grande ajuda naquele momento. Brincavam sempre com ela e a ajudaram na recuperação. Nesta manhã, recebemos a visita do Dr. Upton e sua esposa, Sra. Linda. Ele disse que havia corrido tudo bem

na cirurgia, que havia liberado o dedo mínimo e o indicador de cada uma das mãos e retirado a unha e um ossinho do pé que estavam sendo desnecessários. Mais tarde, Letícia se distraiu na área de recreação com palhaços do *Circus Shriners*. No dia seguinte, domingo dia 24/03, minha filha estava bem mais animada, brincou muito com os irmãos e as recreadoras. Na segunda–feira, recebeu alta e fomos para o apart-hotel. Durante uma semana, Letícia chorava à noite inteira com dores e formigamento. Voltamos ao hospital na sexta-feira onde um médico plantonista a aguardava e, após a consulta, receitou um remédio para formigamento. Todos os dias eu fazia curativo no pé de minha filha e aos poucos ela se recuperava de mais um desafio. Letícia é muito corajosa e disciplinada, o que ajuda muito na sua recuperação.

Enquanto aguardávamos a retirada do gesso, fomos conhecer, na cidade, o Museu da Ciência. É um museu muito interessante e muitas pessoas vão até lá para estudar. Após passarmos pela área que abordava o tema "corpo humano", vimos um mural de vidro, com variadas formas de mãos em gesso, com diversas anomalias. Neste mural, existia um vídeo e a explicação de um caso de correção de mão. Para nossa surpresa, o médico que estava no vídeo era o Dr. Upton e, dito por ele, realizado há 23 anos atrás, em 1979. Aquele mural nos mostrou que o Dr. Upton é uma referência em cirurgia plástica na cidade e no país. Ela já era famoso a 23 anos atrás. Papai do céu nos levou ao caminho certo.

Após três semanas, nos internamos para a retirada do gesso, que aconteceu no dia 10/04. Saímos de lá com a certeza de mais uma missão cumprida. Dois dias depois embarcamos para o Brasil, já com previsão da próxima cirurgia para junho/julho de 2002. Foi passado para mim, pela Terapeuta Ocupacional do hospital, o tipo de tratamento que deveria ser aplicado na Letícia. Recebemos todo material necessário, que não existe no Brasil, para dar continuidade ao tratamento terapêutico.

Letícia está bem, responde bem aos exercícios e massagens. Os dedos já desincharam e estão lindos, pronto para os anéis, assim que retirarmos as ataduras diárias. É muito gratificante olhar o sorriso da nossa filha e a sua satisfação ao mostrar aos amigos, que a abordam, os dedos que ela conquistou.

Obrigada ao Dr. Upton, a toda equipe do *Shriners Hospital*, aos amigos que nos ajudaram, aos meus filhos, Luís Pedro e Frederico, que tornaram a recuperação da irmãzinha mais rápida e agradável pela sua companhia e carinho.

Agradecemos, principalmente à Deus, por nos ter mostrado o caminho para mais esta graça.

Depoimento aos pais

Uma vez, escutei por um médico que me surpreenderia com minha filha. Agora Letícia está com 5 anos e, a cada ano que passa, vejo o quanto a Lelê é inteligente, determinada, carinhosa, perspicaz, feliz, amável, segura... Quando nós, pais, recebemos uma criança especial, no primeiro momento, pode até nos faltar o chão. Não desistam nunca de caminhar, correr, lutar, pois, a cada momento, a cada atitude, vocês terão a resposta do trabalho de amor dedicado à eles. Quando Deus me deu a Letícia de presente, é por que ele sabia que eu seria capaz de cuidar dela e eu não vou decepcioná-lo. Nunca.

DÉBORA FIGUEIREDO

Sites consultados

(1) e Figura 1 – Website : www.apert-international.org

(2) - Website: www.apert.org

(3) - Website: www.1uphealth.com

Figuras 2 , 3, 7 e 9 – Website: www.cirurgiaplastica.org.br

(4) e Figuras 4, 5 e 6 – Website: www.cdibauru.com.br

Figura 8 – Website: www.moisesapertbr.tripod.com.br